

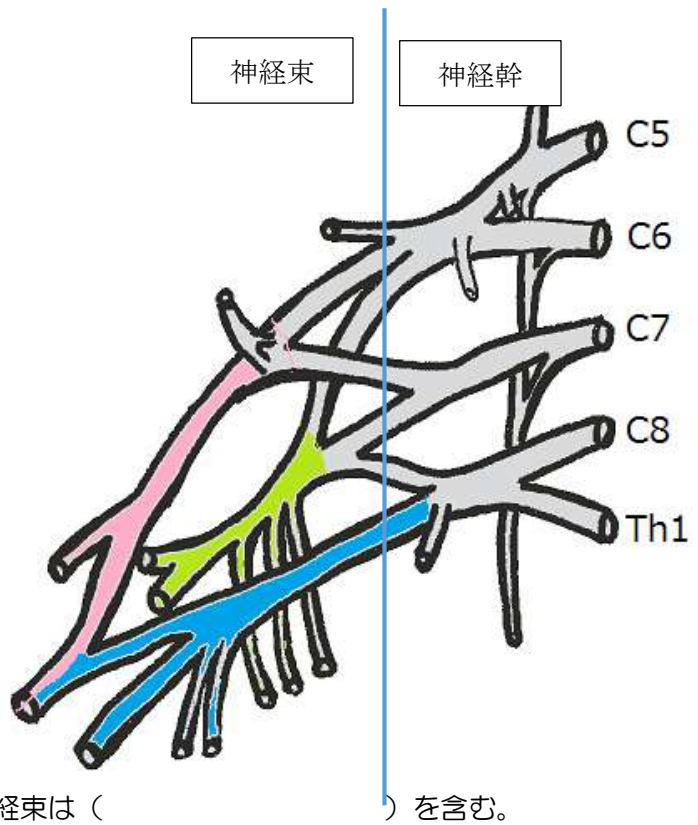
脊髄神経（上肢）

■腕神経叢は、（ ）の
前枝と、（ ）の前枝
から構成される。

■第 5・6 頸神経が合流して
（ ）を、第 7 頸神経が単
独で（ ）を、第 8 頸神
経と第 1 胸神経が合流して
（ ）をつくる。

■その後、上神経幹と中神経幹の前部
が合流して（ ）を、上・
中・下神経幹の後部が合流して
（ ）を、下神経幹の前部
が（ ）をつくる。

■外側神経束は、（ ）
を含み、後神経束は
（ ）を含み、内側神経束は（ ）を含む。



■肩甲骨神経が支配する筋は、（ ）、（ ）、（ ）である。

■長胸神経が支配する筋は、（ ）である。

■鎖骨下神経が支配する筋は、（ ）である。

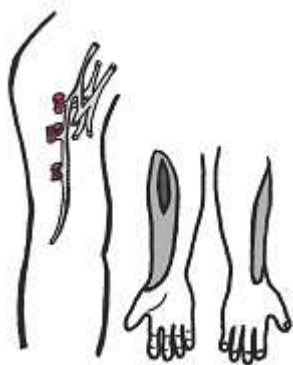
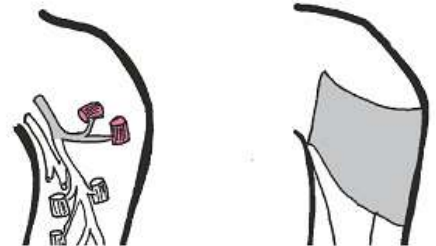■外側胸神経と内側胸神経が支配する筋は、（ ）と（ ）である。

■胸背神経が支配する筋は、（ ）である。

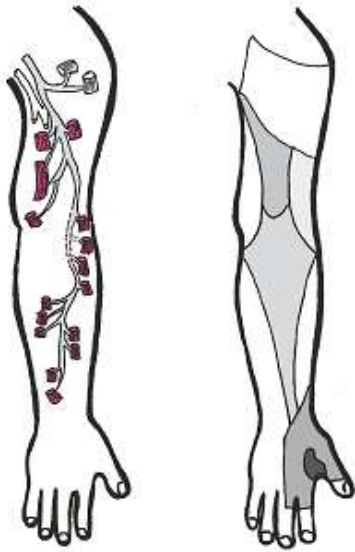
■肩甲骨上神経が支配する筋は、（ ）と（ ）である。

■肩甲骨下神経が支配する筋は、（ ）と
（ ）である。

■腋窩神経が支配する筋は、（ ）と（ ）
であり、感覚の支配領域は（ ）である。



■筋皮神経が支配する筋は、（ ）、（ ）、
（ ）であり、感覚の支配領域は（ ）である。

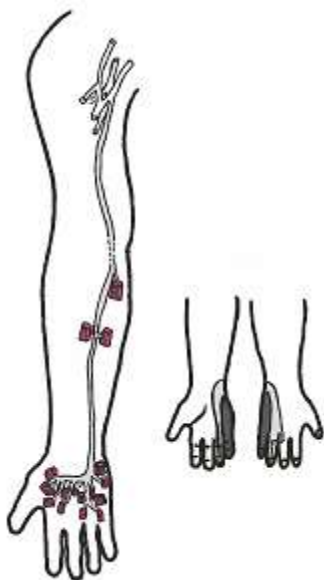
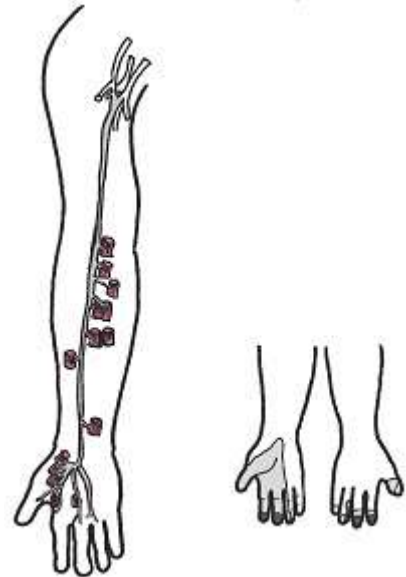


■ 橈骨神経が支配する筋は、肘関節と手関節・手指の
 ()、()、()、
 ()、(上腕筋)、() である。

■ 橈骨神経の感覚の支配領域は上腕と前腕の()
 と() である。

■ 正中神経が支配する筋は、前腕の()、()、
 ()、()、()、
 ()、()、示指と中指の
 ()、第1・2() である。

■ 正中神経の感覚の支配領域は() と、
 () である。



■ 尺骨神経が支配する筋は、()、環指と小指の
 ()、()、第3・4()、
 背側・掌側()、()、() である。

■ 尺骨神経の感覚の支配領域は、手の() である。

■ 上肢の二重神経支配筋は、() (筋皮神経と橈骨神経)、() (正中神経と尺骨神経)、() (正中神経と尺骨神経)、() (正中神経と尺骨神経) である。

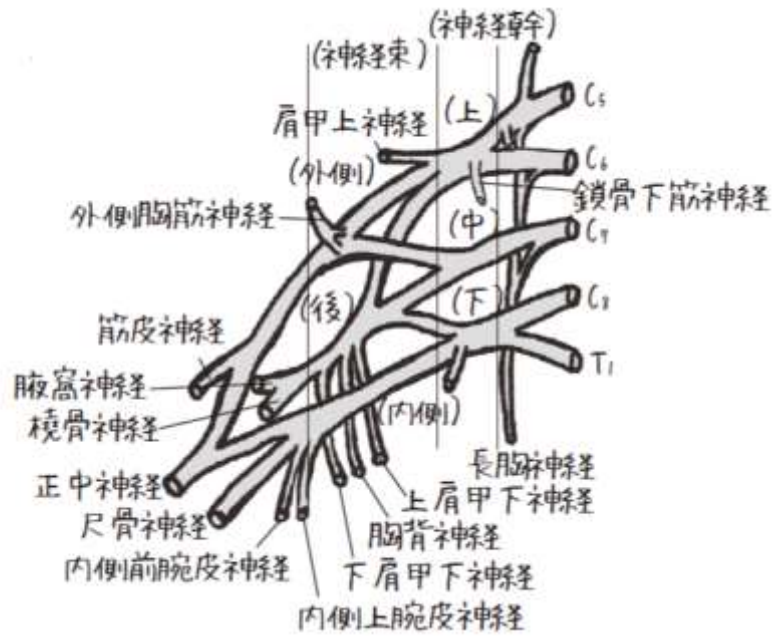
脊髄神経（上肢）

■腕神経叢は、（ 第 5～8 頸神経 ）の前枝と、（ 第 1 胸神経 ）の前枝から構成される。

■第 5・6 頸神経が合流して（ 上神経幹 ）を、第 7 頸神経が単独で（ 中神経幹 ）を、第 8 頸神経と第 1 胸神経が合流して（ 下神経幹 ）をつくる。

■その後、上神経幹と中神経幹の前部が合流して（ 外側神経束 ）を、上・中・下神経幹の後部が合流して（ 後神経束 ）を、下神経幹の前部が（ 内側神経束 ）をつくる。

■外側神経束は、（ 第 5～7 頸神経 ）を含み、後神経束は（ 第 5～8 頸神経と第 1 胸神経 ）を含み、内側神経束は（ 第 8 頸神経と第 1 胸神経 ）を含む。



■肩甲背神経が支配する筋は、（ 大菱形筋 ）,（ 小菱形筋 ）,（ 肩甲挙筋 ）である。

■長胸神経が支配する筋は、（ 前鋸筋 ）である。

■鎖骨下神経が支配する筋は、（ 鎖骨下筋 ）である。

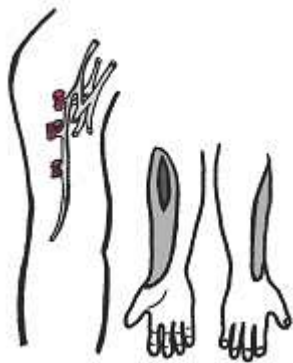
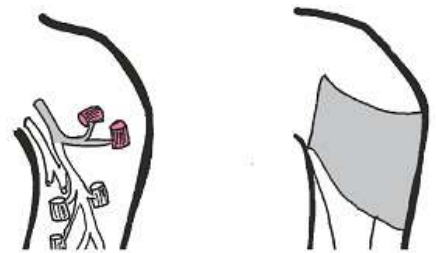
■外側胸神経と内側胸神経が支配する筋は、（ 大胸筋 ）と（ 小胸筋 ）である。

■胸背神経が支配する筋は、（ 広背筋 ）である。

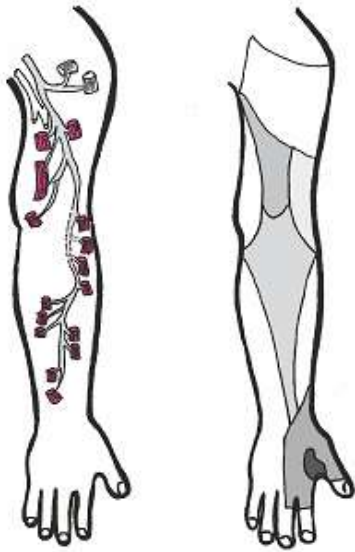
■肩甲上神経が支配する筋は、（ 棘上筋 ）と（ 棘下筋 ）である。

■肩甲下神経が支配する筋は、（ 肩甲下筋 ）と（ 大円筋 ）である。

■腋窩神経が支配する筋は、（ 三角筋 ）と（ 小円筋 ）であり、感覚の支配領域は（ 上腕の外側 ）である。

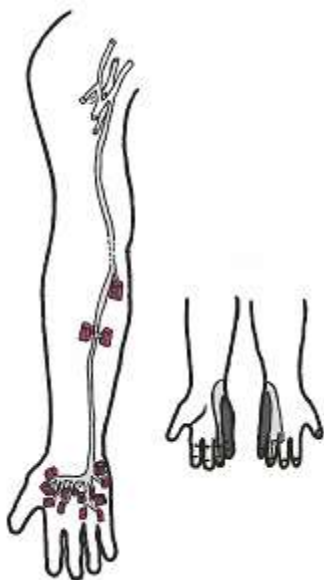
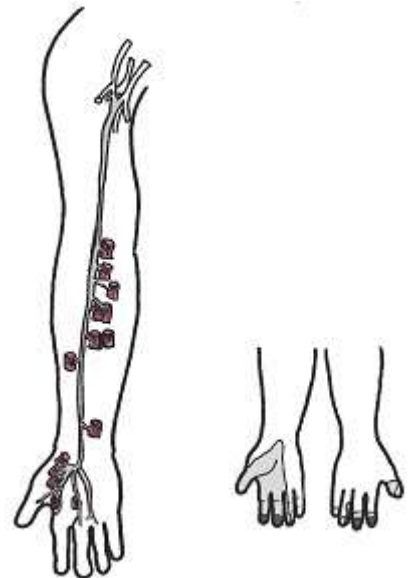


■筋皮神経が支配する筋は、（ 烏口腕筋 ）,（ 上腕二頭筋 ）,（ 上腕筋 ）であり、感覚の支配領域は（ 前腕の外側 ）である。



- 橈骨神経が支配する筋は、肘関節と手関節・手指の（ 伸筋 ）,（ 回外筋 ）,（ 肘筋 ）,（ 腕橈骨筋 ）,（ 上腕筋 ）,（ 長母指外転筋 ）である。
- 橈骨神経の感覚の支配領域は上腕と前腕の（ 後面 ）と（ 手背の撓側 ）である。

- 正中神経が支配する筋は、前腕の（ 屈筋 ）,（ 回内筋 ）,（ 長母指屈筋 ）,（ 母指対立筋 ）,（ 短母指外転筋 ）,（ 短母指屈筋浅頭 ）,（ 浅頭屈筋 ）, 示指と中指の（ 深頭屈筋 ）, 第1・2（ 虫様筋 ）である。
- 正中神経の感覚の支配領域は（ 手掌の撓側 ）と、（ 示指と中指の先端部 ）である。



- 尺骨神経が支配する筋は、（ 尺側手根屈筋 ）, 環指と小指の（ 深指屈筋 ）,（ 小指球の筋 ）, 第3・4（ 虫様筋 ）, 背側・掌側（ 骨間筋 ）,（ 母指内転筋 ）,（ 短母指屈筋深頭 ）である。
- 尺骨神経の感覚の支配領域は、手の（ 尺側（手掌・手背とも） ）である。

- 上肢の二重神経支配筋は、（ 上腕筋 ）（筋皮神経と橈骨神経）,（ 深指屈筋 ）（正中神経と尺骨神経）,（ 短母指屈筋 ）（正中神経と尺骨神経）,（ 虫様筋 ）（正中神経と尺骨神経）である。