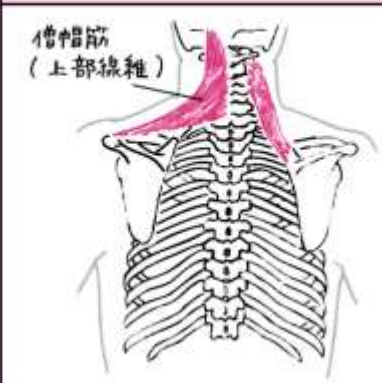



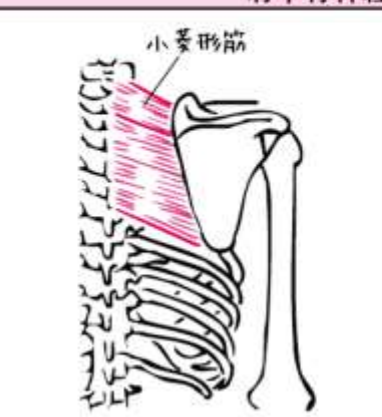
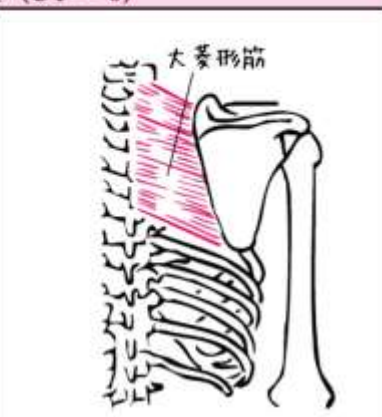

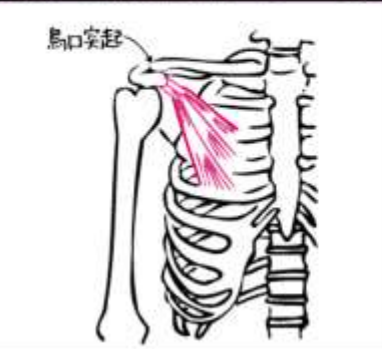
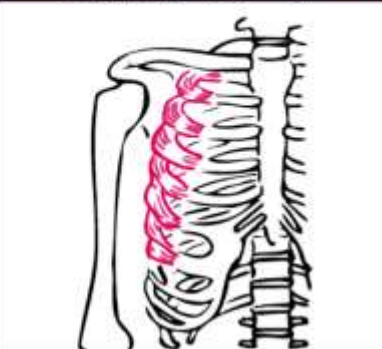


■上肢帯の筋

筋名	僧帽筋上部線維	僧帽筋中部線維	僧帽筋下部線維
神経	副神経、C2～4		
図			

筋名	肩甲挙筋	小菱形筋	大菱形筋
神経	肩甲背神経 (C3～5)	肩甲背神経 (C4～6)	
図			

筋名	鎖骨下筋	小胸筋	前鋸筋
神経	鎖骨下神経 (C5～6)	内側・外側胸筋神経 (C7～T1)	長胸神経 (C5～8)
図			

	挙上	下制	外転	内転	上方回旋	下方回旋
鎖骨下筋		○				
小胸筋		○	○			○
前鋸筋			○		○	
僧帽筋上部線維	○			△	○	
僧帽筋中部線維				○		
僧帽筋下部線維		○		△	○	
肩甲挙筋	○			△		△
大・小菱形筋	○			○		○

■肩関節に作用する筋

筋名	三角筋前部線維	三角筋中部線維	三角筋後部線維	大胸筋
神経	腋窩神経 (C5 ~ 6)			内側・外側胸筋神経 (C5 ~ T1)
図				

筋名	棘上筋	棘下筋	小円筋
神経	肩甲上神経 (C5 ~ 6)		腋窩神経 (C5 ~ 6)
図			

筋名	広背筋	大円筋	肩甲下筋	烏口腕筋
神経	胸背神経 (C6 ~ 8)	肩甲下神経 (C5 ~ 7、C5 ~ 6)		筋皮神経 (C6 ~ 7)
図				

	屈曲	伸展	外転	内転	外旋	内旋	水平外転	水平内転
三角筋前部線維	○					△		○
三角筋中部線維			○				○	
三角筋後部線維		○			△		○	
大胸筋	△			○		△		○
烏口腕筋	△			△				○
棘上筋			○					
棘下筋					○		○	
小円筋					○		○	
肩甲下筋				△		○		○
広背筋		○		○		△	△	
大円筋		○		○		○	△	

上腕二頭筋長頭は肩関節外転に、短頭は肩関節屈曲に作用する。






上腕三頭筋長頭は肩関節伸展位作用する。

■肘関節・前腕に作用する筋

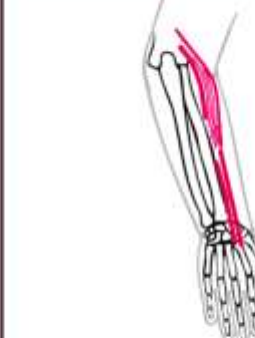




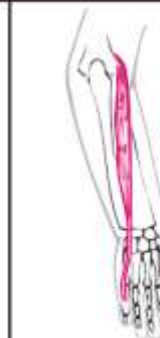
筋名	上腕二頭筋	上腕筋	腕橈骨筋	上腕三頭筋
神経	筋皮神経 (C5 ~ 6)		橈骨神経 (C5 ~ 6)	橈骨神経 (C6 ~ 8)
図				
筋名	肘筋	回外筋	円回内筋	方形回内筋
神経	橈骨神経 (C7 ~ 8)	橈骨神経 (C5 ~ 7)	正中神経 (C6 ~ 7)	正中神経 (C7 ~ T1)
図				




	屈曲	伸展	回外	回内	備考
上腕二頭筋	○		△		上腕二頭筋長頭は、肩関節外転に短頭は屈曲に作用する。
上腕筋	○				
腕橈骨筋	○		△	△	腕橈骨筋は、回内位からの回外、回外位からの回内に作用する。
円回内筋	△			○	
方形回内筋				○	
上腕三頭筋		○			上腕三頭筋長頭は、肩関節伸展に作用する。
肘筋		△		△	
回外筋			○		

■手関節と手指の屈筋

筋名	橈側手根屈筋	長掌筋	浅指屈筋	深指屈筋	尺側手根屈筋
神経	正中神経 (C6 ~ 8)	正中神経 (C6 ~ T1)	正中神経 (C7 ~ T1)	第2・3指: 正中神経、第4・5指: 尺骨神経 (C7 ~ T1)	尺骨神経 (C7 ~ T1)
図					

■手関節と手指の伸筋





筋名	長橈側手根伸筋		短橈側手根伸筋	
神経	橈骨神経 (C6 ~ 7)			
図				
筋名	尺側手根伸筋	指伸筋	小指伸筋	示指伸筋
神経	橈骨神経 (C6 ~ 8)			
図				

筋名	長母指伸筋	短母指伸筋	長母指外転筋
神経	橈骨神経 (C6 ~ 8)		
図			





■手関節の運動

	掌屈	背屈	橈屈	尺屈
橈側手根屈筋	○		△	
長掌筋	○			
尺側手根屈筋	○			○
長・短橈側手根伸筋		○	○	
尺側手根伸筋		○		○




■母指球筋

筋名	母指対立筋	短母指外転筋	短母指屈筋	母指内転筋
神経	正中神経 (C8 ~ T1)		正中神経と尺骨神経 (C8 ~ T1)	尺骨神経 (C8 ~ T1)
図				

■小指球筋

筋名	小指外転筋	短掌筋	短小指屈筋	小指対立筋
神経	尺骨神経 (C8 ~ T1)		尺骨神経 (C7 ~ T1)	
図				

■中手骨筋

筋名	虫様筋	掌側骨間筋	背側骨間筋
神経	正中神経、尺骨神経 (C8 ~ T1)		尺骨神経 (C8 ~ T1)
図			

■手指の運動

		MP 関節		PIP 関節		DIP 関節		その他
		屈曲	伸展	屈曲	伸展	屈曲	伸展	
浅指屈筋		△		○				手関節屈曲△
深指屈筋		△		△		○		手関節屈曲△
指伸筋			○		○			手関節伸展△
示指伸筋			○ (示指)		○ (示指)			手関節伸展△
小指屈筋			○ (小指)		○ (小指)			手関節伸展△
手 内 在 筋	虫様筋	○			○		○	
	掌側骨間筋	△			△		△	ゆびの内転
	背側骨間筋	△			△		△	ゆびの外転

■母指の運動

		母指の運動	手関節の運動
	長母指屈筋	母指 MP と IP の屈曲、母指の内転△	掌屈△
	長母指伸筋	母指 MP と IP の伸展、母指の橈側外転△	背屈と橈屈△
	短母指伸筋	母指 MP 伸展	橈屈△
	長母指外転筋	母指の橈側外転	掌屈と橈屈△
手 内 在 筋	短母指外転筋	母指の掌側外転、MP 屈曲△、母指の対立△	
	母指対立筋	母指の対立	
	短母指屈筋	母指の MP 屈曲、母指の内転△	
	母指内転筋	母指の内転、母指の MP 屈曲△、母指の対立△	

■小指の運動

		小指の運動
手 内 在 筋	小指外転筋	小指の外転、MP 屈曲△、PIP・DIP 伸展△
	短小指屈筋	小指の MP 屈曲
	小指対立筋	小指の対立
	短掌筋	小指球の皮膚にしわを寄せる