

解剖学：脊髄神経

40-015 感覚支配で正しい組合せはどれか。

1. 母指背側——正中神経 **橈骨神経**
2. 前腕尺側——筋皮神経 **桡側**
3. 上腕内側——橈骨神経 **外側下部**
4. 足指背側——脛骨神経 **深腓骨神経**
5. 下腿内側——伏在神経 ***伏在神経は大腿神経の枝で皮板のみである。**

41-005 単一の神経で支配されているのはどれか。

1. 短母指屈筋 **> 正中N. と 尺骨N.**
2. 深指屈筋
3. 上腕二頭筋
4. 大内転筋 **閉鎖N. と 坐骨N.**
5. 大腿二頭筋 **脛骨N. (長頭), 腓骨N. (短頭)**

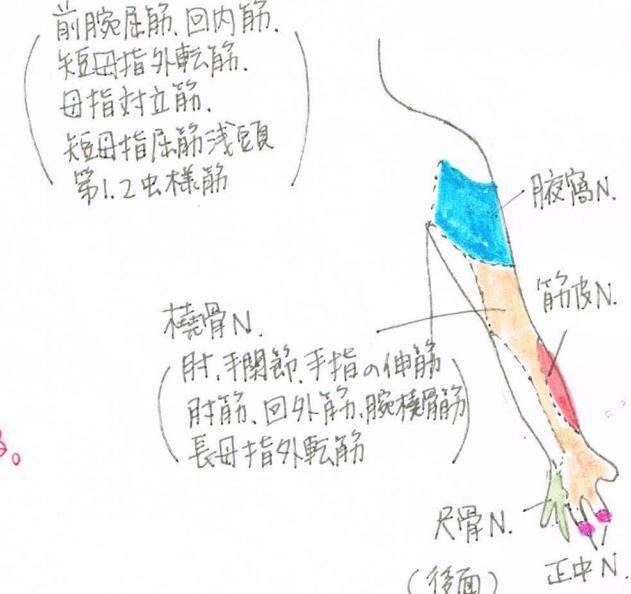
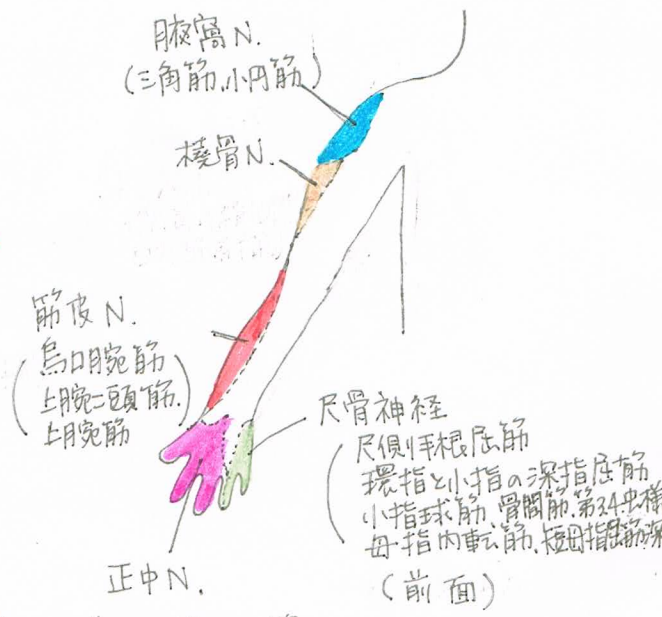
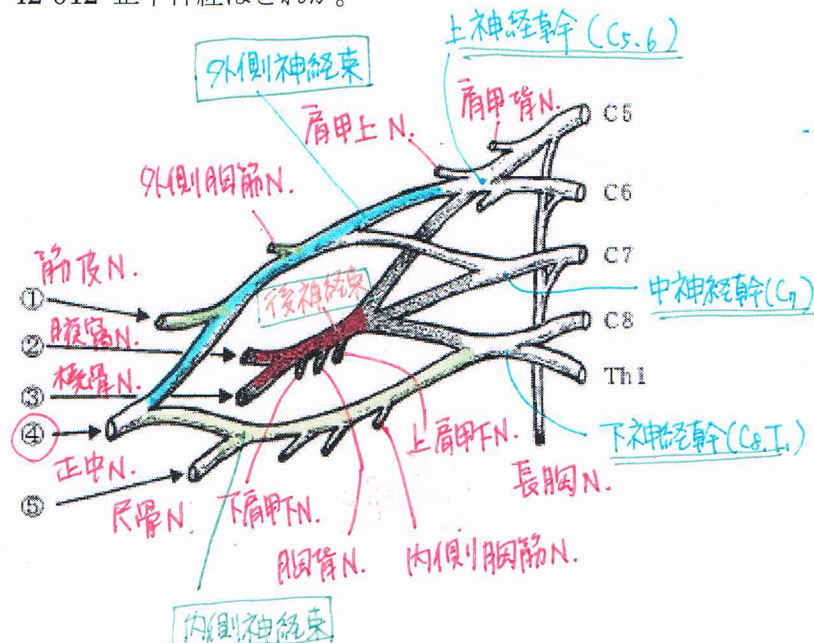
41-006 下肢の筋と支配神経との組合せで正しいのはどれか。

1. 半腱様筋——総腓骨神経 **脛骨N.**
2. 薄筋——大腿神経 **閉鎖N.**
3. 縫工筋——閉鎖神経 **大腿N.**
4. 足底筋——脛骨神経
5. 母指外転筋——外側足底神経 ***母指内転筋は、内側外側足底N. である。**

41-012 腕神経叢で後神経束に由来する神経はどれか。

1. 肩甲上神経 **> 外側神経束に由来する。**
2. 筋皮神経
3. 腋窩神経 **腋窩神経と橈骨神経が後神経束に由来する。**
4. 正中神経
5. 尺骨神経 **内側神経束に由来する。**

42-012 正中神経はどれか。



* 色を塗っているところは感覚の支配領域。

- 💡 上肢の二重神経支配筋
- ① 上腕筋 ... 筋皮N. と 橈骨N.
 - ② 深指屈筋 ... 示指と中指: 正中N.
環指と小指: 尺骨N.
 - ③ 短母指屈筋 ... 長頭: 正中N.
短頭: 尺骨N.
 - ④ 虫様筋 ... 第1,2: 正中N.
第3,4: 尺骨N.

42-013 腰神経叢に含まれるのはどれか。

1. 大腿神経
2. 上殿神経
3. 下殿神経
4. 陰部神経
5. 坐骨神経

仙骨神経叢

腰神経叢 L₁~4

{ 大腿神経
閉鎖神経

仙骨神経叢 L₄~S₄

{ 直接出る → 外旋六筋 (外閉鎖筋を除く)
上殿神経
下殿神経
坐骨神経 { 脛骨神経 → 足底神経
腓骨神経 { 浅腓骨神経
深腓骨神経

42-038 反射と求心性神経との組合せで誤っているのはどれか。

1. 下顎反射 ————— 顔面神経 **三叉神経 = 咬筋の伸張反射**
2. 上腕二頭筋反射 ——— 筋皮神経 **C5,6 中枢は橋**
3. 上腕三頭筋反射 ——— 橈骨神経 **C6-8**
4. 膝蓋腱反射 ————— 大腿神経 **L2-4**
5. 下腿三頭筋反射 ——— 脛骨神経 **L5-S2**

43-010 正しい組合せはどれか。

1. 腕橈骨筋 ————— 筋皮神経 **橈骨N.**
2. 円回内筋 ————— 橈骨神経 **正中N.**
3. 第2虫様筋 ————— 正中神経 **第1,2虫様筋は正中N. 第3,4虫様筋は尺骨N.**
4. 尺側手根伸筋 ——— 尺骨神経 **橈骨N. 伸筋は橈骨N.**
5. 短母指屈筋浅頭 ——— 尺骨神経 **正中N. 深頭は尺骨N.**

43-011 正しい組合せはどれか。2つ選べ。

1. 三角筋 ————— 腋窩神経
2. 棘上筋 ————— 橈骨神経 **肩甲上N.**
3. 大円筋 ————— 肩甲上神経 **肩甲下N.**
4. 肩甲下筋 ————— 上腕神経
5. 上腕二頭筋 ————— 筋皮神経

44-011 表在感覚と脊髄分節との組み合わせで誤っているのはどれか。

1. 中指 ————— C7
2. 乳頭 ————— T2 **T4,5**
3. 臍 ————— T10
4. 下腿内側 ——— L4
5. 肛門 ————— S4, 5

表在感覚と支配脊髄節

顔面: 三叉神経(橋)

後頭部上部: C₂

下部: C₃

肩峰: C₄

上腕外側: C₅

前腕外側: C₆

母指: C₆

中指: C₇

小指: C₈

乳頭: T_{4,5}

剣状突起: T₇

臍: T₁₀

膝: L₃

大腿内側: L₄

大腿外側, 足背: L₄

足指外側: S₁

膝窩: S₂

坐骨部: S₃

肛門部: S_{4,5}

44-012 正中神経支配でないのはどれか。

1. 円回内筋
2. 長母指屈筋
3. 回外筋 **橈骨N.**
4. 短母指外転筋
5. 長掌筋

44-023 深部腱反射と反射中枢との組み合わせで正しいのはどれか。 2つ選べ。

1. C3、4 —— 下顎反射 .. **木舌**
2. C5、6 —— 上腕三頭筋反射 .. **C6-8**
3. C6-T1 —— 回内筋反射
4. L1、2 —— 膝蓋腱反射 .. **L2-4**
5. L5-S2 —— アキレス腱反射

45-A-055 神経と走行との組み合わせで正しいのはどれか。

1. 正中神経 —— Guyon 管 **手根管**
2. 尺骨神経 —— 手根管 **Guyon (チヨ) 管**
3. 橈骨神経 —— 肘部管 **尺骨N. 橈骨N. は回外筋を貫く。**
4. 総腓骨神経 —— 腓骨頭下
5. 大腿神経 —— 足根管 **脛骨N. 大腿N. はスカム三角を走行する。(大腿三角)**

45-P-091 障害によって翼状肩甲をきたすのはどれか。

1. 肩甲上神経
 2. 肩甲背神経
 3. 肩甲下神経
 4. 長胸神経
 5. 内側胸筋神経
- 翼状肩甲をきたす筋**
★前鋸筋 ... 長胸N.
 その他
 (菱形筋 ... 肩甲背N.)
 (僧帽筋 ... 副N.)

~ 上肢上部
 ④ 上肢帯の筋の支配神経

僧帽筋	: 副N.
肩甲挙筋	} 肩甲背N.
大・小菱形筋	
広背筋	: 肩甲背N.
棘上筋	} 肩甲上N.
棘下筋	
小円筋	} 腋窩N.
三角筋	
大円筋	} 肩甲下N.
肩甲下筋	
前鋸筋	: 長胸N.
大胸筋	} 内側・外側胸筋N.
小胸筋	

46-A-54 筋と支配神経との組合せで正しいのはどれか。 2つ選べ。

1. 僧帽筋 —— 長胸神経 **副N.**
2. 小菱形筋 —— 肩甲下神経 **肩甲背N.**
3. 棘下筋 —— 肩甲上神経
4. 小円筋 —— 腋窩神経
5. 大円筋 —— 肩甲背神経 **肩甲下N.**

46-A-055 運動神経線維を含まない神経はどれか。

1. 外側足底神経 **母指外転筋などを支配する。**
2. 大後頭神経 **後頭部の筋を支配する。**
3. 腓腹神経 **下腿後面の皮枝のみ。**
4. 肋間神経 **肋間筋を支配する。**
5. 胸背神経 **広背筋 "**

46-P-054 下肢の筋と支配神経との組合せで正しいのはどれか。 2つ選べ。

1. 中殿筋 —— 下殿神経 **上脛N. (小脛筋, 大腿筋, 腓長筋)**
2. 縫工筋 —— 閉鎖神経 **大腿N.**
3. 膝窩筋 —— 脛骨神経
4. 後脛骨筋 —— 総腓骨神経 **脛骨N.**
5. 短指屈筋 —— 内側足底神経

47-A-053 筋と支配神経の組み合わせで誤っているのはどれか。

1. 長掌筋 ……正中神経
2. 円回内筋 ……正中神経
3. 腕橈骨筋 ……橈骨神経
- ④ 方形回内筋 ……尺骨神経 **正中N.**
5. 尺側手根伸筋 ……橈骨神経

47-A-056 腕神経叢の後神経束に含まれる神経はどれか。2つ選べ。

- ① 腋窩神経
2. 筋皮神経 **外側神経束**
- ③ 橈骨神経
4. 正中神経 **外側, 内側神経束の両方から。**
5. 尺骨神経 **内側神経束**

47-P-060 左下腿後面から足底にかけての模式図に、ある神経の知覚支配領域を斜線で示す。

この神経はどれか。

1. 大腿神経
- ② 脛骨神経
3. 総腓骨神経
4. 後大腿皮神経
5. 外側大腿皮神経

48-A-057 脛骨神経支配でないのはどれか。

1. 膝窩筋
2. 足底筋
3. 腓腹筋
- ④ 前脛骨筋 **深腓骨N.**
5. ヒラメ筋

48-A-053 筋と支配神経の組合せで正しいのはどれか。

1. 前鋸筋 —— ~~胸背神経~~ **長胸N.**
2. 僧帽筋 —— ~~長胸神経~~ **副N.**
3. 鎖骨下筋 —— ~~腋窩神経~~ **鎖骨下N.**
4. 小胸筋 —— ~~肩甲骨神経~~ **内側, 外側胸筋N.**
- ⑤ 肩甲挙筋 —— 肩甲背神経

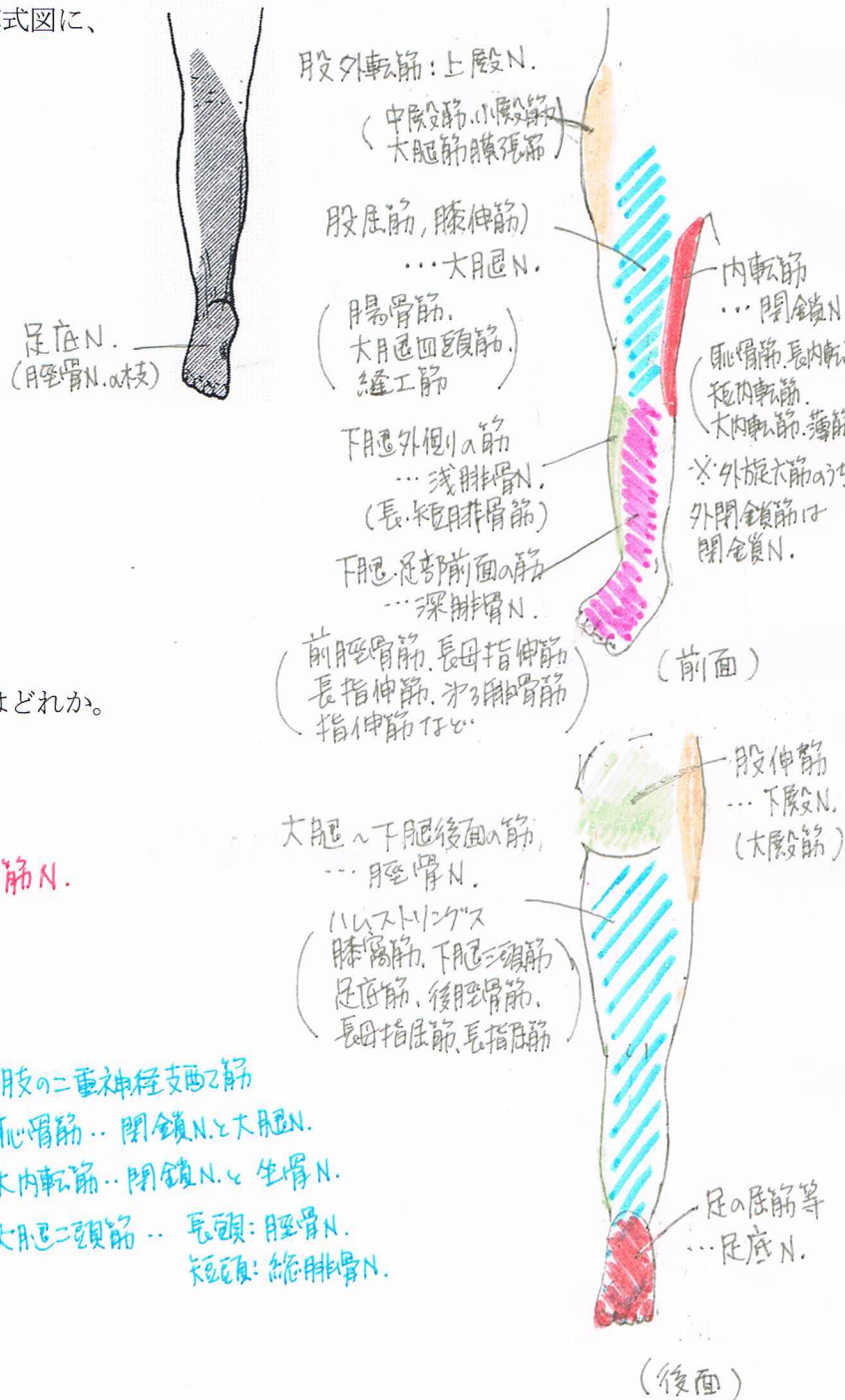
48-P-052 二重神経支配の筋はどれか。

1. 薄筋
2. 大殿筋
- ③ 大内転筋
4. 大腿筋膜張筋
5. 大腿二頭筋長頭

👁️ 下肢の二重神経支配の筋

- ① 恥骨筋… 閉鎖N.と大殿N.
- ② 大内転筋… 閉鎖N.と坐骨N.
- ③ 大腿二頭筋… 長頭: 脛骨N.
短頭: 総腓骨N.

下肢筋の支配神経



49-A-057 腕神経叢の中で最も近位から分岐する神経はどれか。

1. 尺骨神経
2. 腋窩神経
3. 長胸神経
4. 肩甲上神経
5. 内側上腕皮神経

49-P-060 二重に神経支配を受けないのはどれか。

1. 手の虫様筋 正中N.と尺骨N.
2. 上腕筋 筋皮N.と桡骨N.
3. 恥骨筋 閉鎖N.と大腿N.
4. 大内転筋 閉鎖N.と坐骨N.
5. 縫工筋

50-A-052 筋と支配神経の組合せで正しいのはどれか。

1. 腸骨筋——大腿神経
2. 大殿筋——上殿神経 下殿N.
3. 小殿筋——下殿神経 上殿N.
4. 前脛骨筋——脛骨神経 深腓骨N.
5. 内閉鎖筋——閉鎖神経 外旋大筋は仙骨神経叢から直接支配される。
(外閉鎖筋は閉鎖N.)

50-A-055 二重神経支配の筋はどれか。

1. 肘筋 桡骨N.
2. 上腕筋 筋皮N.と桡骨N.
3. 浅指屈筋 正中N.
4. 手の骨格筋
5. 尺側手根屈筋 > 尺骨N.

50-P-054 筋と支配神経の組合せで正しいのはどれか。

1. 小円筋——腋窩神経
2. 棘上筋——肩甲下神経 肩甲上N.
3. 三角筋——肩甲上神経 腋窩N.
4. 大円筋——肩甲上神経
5. 肩甲下筋——腋窩神経 > 肩甲下N.

50-P-057 深腓骨神経が支配する筋はどれか。2つ選べ。

1. 長指伸筋
2. 後脛骨筋 .. 脛骨N.
3. 短腓骨筋 .. 浅腓骨N.
4. 第三腓骨筋
5. 腓腹筋 .. 脛骨N.