

解剖学：靭帯

39-005 靭帯結合はどれか。

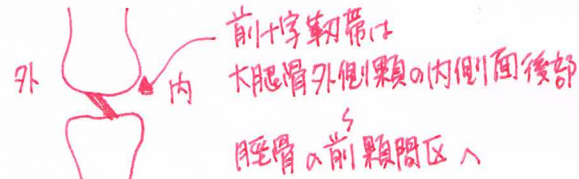
1. 頭蓋骨 ... **縫合**
2. 胸骨結合 ... **軟骨結合**
3. 仙腸関節 ... **滑膜関節(いわゆる関節)**
4. 恥骨結合 ... **線維軟骨結合(椎間円板も線維軟骨結合である。)**
5. 遠位脛腓骨間 **脛骨と腓骨は、脛腓靭帯で連結している。また橈骨と尺骨は、骨間膜で連結している靭帯結合である。**

41-003 靭帯で誤っているのはどれか。

1. 脊椎後縦靭帯は椎体後面を連結している。* **椎体後面、背骨直の前面を走る。**
2. 三角靭帯は脛骨と舟状骨、踵骨、距骨とを連結している。
3. 膝前十字靭帯は下腿の内旋を制限している。* **内旋、外旋とも制限する。**
4. 肩鎖関節は肩鎖靭帯と烏口肩峰靭帯で制動されている。**いはい** * **これらの靭帯の制動力は弱い。**
5. 烏口上腕靭帯は烏口突起と上腕骨大・小結節とを連結している。

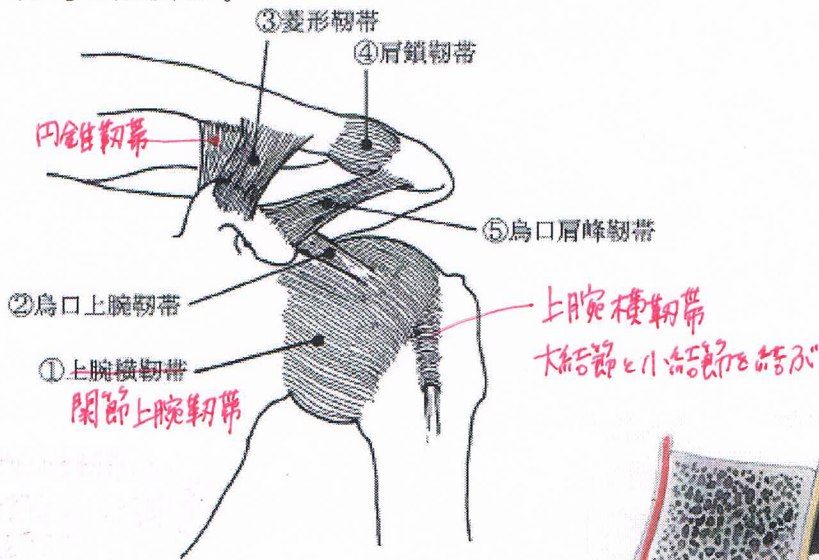
42-004 正しいのはどれか。

1. 脊椎後縦靭帯は棘突起間を連結する。 **椎体後面**
2. 膝前十字靭帯は脛骨前顆間区に付着する。
3. 膝外側側副靭帯は大腿骨と脛骨とを連結する。 **腓骨**
4. 烏口鎖骨靭帯は円錐靭帯と肩鎖靭帯からなる。 **菱形**
5. 三角靭帯は腓骨と距骨、踵骨、舟状骨とを連結する。 **脛骨**



43-004 誤っているのはどれか。

1. ①
2. ②
3. ③
4. ④
5. ⑤



43-044 脊柱の屈曲を制限しない靭帯はどれか。

1. 項靭帯 * **後頭骨～棘上靭帯上部と結ぶ**
2. 後縦靭帯
3. 前縦靭帯 **脊柱の伸展を制限する。**
4. 黄色靭帯
5. 棘間靭帯

